论著·临床研究 doi:10.3969/j.issn.1671-8348.2022.16.021

假梅格斯综合征 1 例及文献复习

刘 杰[1],何生奇[2]
(中国中医科学院望京医院:1.急诊科;2.肿瘤科 100102)

[摘要] **目的** 复习梅格斯综合征和假梅格斯综合征相关内容。**方法** 针对 2019 年 8 月入住该院急诊科、诊断不稳定性心绞痛、拟行冠状动脉造影的 1 例女性患者,通过完善检查,排除了心血管疾病,同时明确了肿瘤诊断。**结果** 梅格斯综合征定义为盆腔肿瘤(大多数为卵巢纤维瘤)合并腹腔积液、胸腔积液,且盆腔肿瘤大多数为良性,切除后胸腹腔积液可消失;假性梅格斯综合征为盆腔恶性占位,伴胸腔积液或腹腔积液、肿瘤标志物升高、恶液质,切除肿块后胸腹腔积液不完全消失。**结论** 对于常见疾病的诊断需时刻保持怀疑态度,完善检查避免误、漏诊。

[关键词] 心肌缺血;假梅格斯综合征;卵巢占位;胸腹腔积液
[中图法分类号] R732.1 [文献标识码] A [文章编号] 1671-8348(2022)16-2804-04

A case of pseudo-Meigs syndrome and literature review

LIU Jie[1],*HE Shengqi*[2]
(*Wangjing Hospital*,*Chinese Academy of Chinese Medical Sciences*:1.*Department of Emergency*;2.*Department of Oncology*,*Beijing* 100102,*China*)

[**Abstract**] **Objective** To review the related contents of Meigs syndrome and pseudo-Meigs syndrome. **Methods** A female patient was admitted to the emergency department of this hospital in 2019,diagnosed as unstable angina pectoris and planned to conduct coronary angiography,and definitely diagnosed as tumor by excluding cardiovascular disease and perfecting the examination. **Results** The related knowledge is reviewed, Meigs syndrome is defined as:pelvic cavity tumor(most are ovarian fibromas) complicating ascites and hydrothorax,moreover the majority of pelvic cavity tumor are benign,after resection,ascites and hydrothorax could disappear;pseudo-Meigs syndrome is the pelvic cavity malignant occupy,is accompanied by hydrothorax or ascites,the tumor markers are increased,there is cachexia,and ascites does not completely disappeared after mass resection. **Conclusion** For the diagnosis of common diseases,it is necessary to maintain a skeptical attitude and perfect the examinations to avoid misdiagnosis and missed diagnosis.

[**Key words**] myocardial ischemia;pseudo-Meigs syndrome;ovarian mass;pleural and ascites

1987 年有学者报道了假性 Meigs 综合征(假梅格斯综合征),是指部分恶性转移性卵巢肿瘤及卵巢畸胎瘤,同时伴有大量胸腔积液及腹腔积液,以及血肿瘤标志物,如癌抗原 125(CA125)升高[1]。假梅格斯综合征临床少见,且初诊时多数都在呼吸科、消化内科、急诊科等非肿瘤科,容易误、漏诊。本院收治 1 例以间断胸闷为主诉,心电图检查显示心肌缺血,后确诊为假梅格斯综合征的病例,现报道如下。

1 临床资料

患者,女,64 岁,因间断胸闷 30 余年,加重半日以不稳定性心绞痛于 2019 年 8 月收入院,拟行冠状动脉造影检查。患者入院自述活动后胸闷气短明显,汗出,恶心,干呕,夜间阵发呼吸困难,无咳嗽咳痰及发热,食欲下降,近期体重无下降。2 年前于河北某院行冠状动脉造影,后就诊于安贞医院,诊断为心脏神经官能症?否认高血压、糖尿病等病史。42 岁绝经,育 1 子 1 女,无流产史。入院后查体:体温 36 ℃,脉搏 96 次/分钟,呼吸频率 20 次/分钟,血压 121/84 mm Hg 意识清楚,半卧位,口唇无发绀,左肺呼吸音粗,肺底可及少量湿啰音,右肺呼吸音低。心率 96 次/分钟,心律齐,各瓣膜未及杂音,四肢不肿。辅助检查:B 型钠尿肽小于 5 pg/mL;血常规:白细胞 7.45×10^9/L,血红蛋白 149 g/L;生化:血清蛋白 38 g/L、心肌酶、肝肾功能正常;D-二聚体 0.83 g/mL;动脉血气分析:pH 7.42,动脉血氧分压 59.4 mm Hg,动脉血氧饱和度 90.8%,动脉二氧化碳分压 37.1 mm Hg,肺泡-动脉氧分压差 77.6 mmol/L;肿瘤标志物:糖类抗原 CA153 95.69 U/mL,CA125 973.5 U/mL,其余检

作者简介:刘杰(1986—),主治医师,硕士,主要从事心血管内科的工作。

查项目均正常；肌钙蛋白 T<0.01 pg/mL；胸部 CT：右侧大量胸腔积液，右肺膨胀不全，右肺感染性病变，心包少量积液，右侧胸膜肥厚、钙化；胸腔及腹腔彩色多普勒超声（彩超）：右侧胸腔液性回声最大深约 17 cm，腹腔未见积液；心脏彩超：心脏结构正常，左室射血分数 57%，肺动脉压 22 mm Hg；心电图：窦性心动过速，偶发室性期前收缩，肢导低电压、ST-T 段压低 0.1 mv、T 波双向，V2-6 导联 ST-T 段压低 0.2～0.3 mv、T 波倒置，见图 1。

行右侧胸腔闭式引流，留取黄色混浊胸腔积液，常规及生化检查均为渗出液，结核 DNA 阴性，细菌培养、特殊涂片及染色均未见细菌及抗酸杆菌生长；病理检查显示可见成团瘤细胞，见图 2。

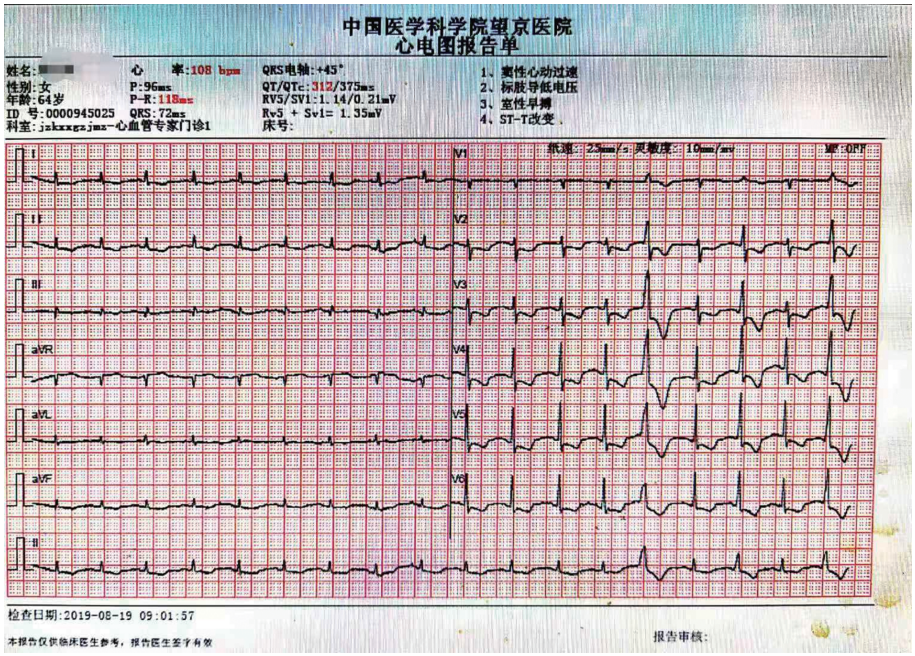

图 1　心电图检查

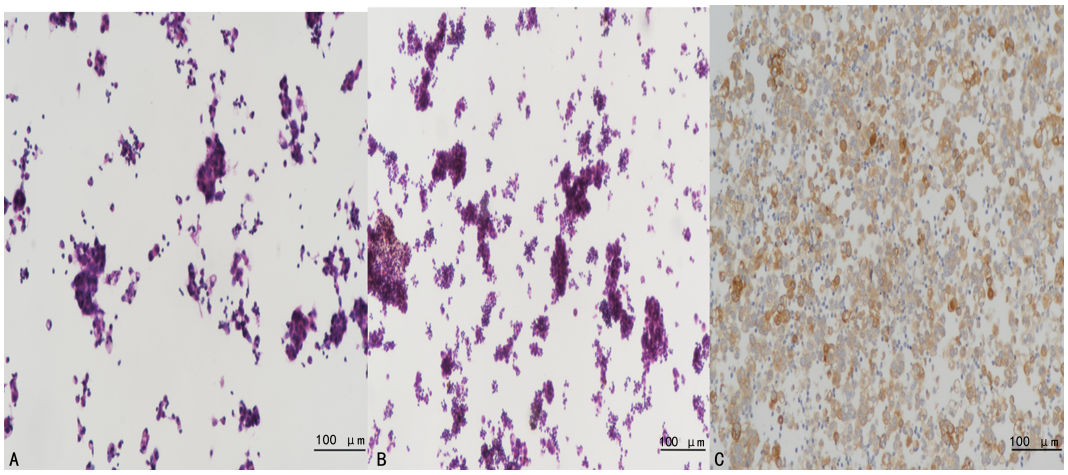

A、B：HE 染色（×20）观察到的呈紫色、团状瘤细胞；C：免疫组织化学（×10）标识的上皮细胞。

图 2　胸腔积液病理检查

经阴道子宫卵巢彩超检查：右侧卵巢显示不清，盆腔偏右侧可见范围 8.5 cm×7.7 cm 囊实性结节，实性部分可见血流信号，见图 3。

盆腔增强 CT 检查：双附件区囊实性占位，恶性可能大，肠系膜、大网膜多发结节影，转移可能，盆腔内多发肿大淋巴结，转移不除外，少量腹腔积液，见图 4。

诊疗经过：行右侧胸腔闭式引流，每天引流黄色混浊胸腔积液 600 mL，3 d 共 1 800 mL，患者胸闷气短、呼吸困难等症状明显缓解，第 4 天转至中国医学科学院肿瘤医院，继续行肠镜和胃镜检查排除了消化系统的原发及继发癌变，以卵巢癌晚期收住院。因考虑肿块体积较大，且有周围淋巴结转移，故行化疗（紫杉醇和卡帕）方案缩小瘤体，择期手术。进行 2 个化疗疗程后复查 CA125 115 U/mL，胸腔积液消失，患者诸不适症状明显减轻。

2020 年患者于安贞医院行右侧卵巢切除术，术后

常规化疗，截至 2021 年 3 月坚持口服奥拉帕利靶向药物治疗，可独立进行日常生活劳动。

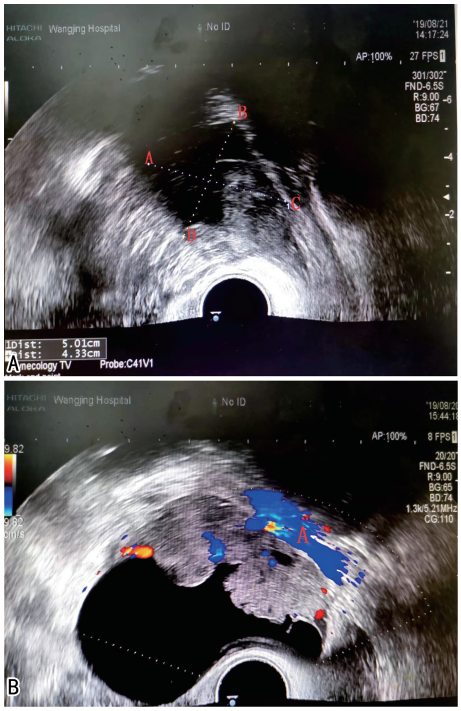

A：右侧卵巢实性结节（ABCD 围起的范围）；B：实性结节可见的血流信号（A 点）。

图 3　经阴道子宫卵巢彩超检查

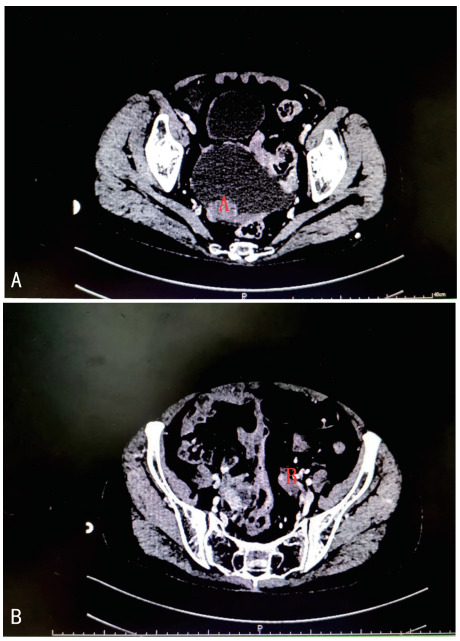

A：右侧附件区囊实性占位（A 点）；B：肠系膜结节影（A 点）。

图 4　盆腔增强 CT 检查

2　讨　论

2.1　文献复习

本例患者为绝经期女性，因反复胸闷就诊，心电图检查示明显异常改变，拟诊心绞痛合理。但参考病史，患者既往曾进行冠状动脉造影检查，未见异常，且怀疑为心脏神经官能症，那么心绞痛的诊断就有待考证。入院后完善检查，得知患者近期胸闷加重、动脉血氧含量下降，极有可能是胸腔积液作祟。那么胸腔积液会造成心电图异常改变吗？患者为何会出现大量胸腔积液？与盆腔占位病变存在何联系吗？为此作者查阅了相关文献。

2.1.1　电轴偏移

心电轴一般指的是平均 QRS 电轴，是整个心室除极过程中全部瞬间额面 QRS 综合向量的总和，说明心室在除极过程这一总时间里的平均电势方向和强度。正常心电轴的范围是－30°～＋90°。＋90°～＋180°为右偏，－30°～－90°为左偏。电轴的偏移受心脏在胸腔内的解剖位置、两侧心室的传导比例、激动在心室内的传导状态、心室内传导系统的功能、年龄及体型等种种因素的影响。其中电轴左偏常于横位心脏，如肥胖、妊娠、腹腔积液等情况。姜波等[2]通过研究 42 例胸腔积液患者的心电图发现中-大量胸腔积液会造成纵隔移位，引起不同程度的心脏转位，心电图即表现电轴偏移。正所谓影响电轴的因素较多，是否出现电轴偏移、向哪侧偏移仍需结合其他辅助检查，故本例患者电轴并未发生改变，仍在正常范围内。

2.1.2　低电压[3]

心电图是记录心脏电活动变化图形的检查，电活动反映在体表上即为电信号，当出现以下情况时可发生低电压：(1)胸腔积液可造成电阻增加或电阻短路，减弱传导至体表的电信号；(2)当全身处于缺氧状态时心肌细胞受损，膜上各种通道或泵失活，影响 Na^{+}、Ca^{2+} 交换，延迟或减缓心肌细胞动作电位的发生，从而降低心肌细胞的收缩力，故心室激动时产生的电位减少；(3)当癌组织侵及心肌表层、心包时心肌普遍受损，心肌除极时电动力减弱，反映在体表的电信号减弱。本例患者右胸腔大量积液、低氧血症均会造成低电压。

2.1.3　心动过速[4-5]

中-大量胸腔积液可以造成肺通气及氧合下降，整体缺氧情况下首先可表现为心动过速。右侧胸腔积液引起的心动过速患者较左侧胸腔积液多，可能与右肺容积大于左侧使缺氧更明显有关；另外，由于窦房结位于上腔静脉与右心耳交界处的心外膜下面，当出现中-大量胸腔积液时会压迫窦房结，使窦房结兴奋性增高，心率增快。

2.1.4　期前收缩、心房颤动、传导阻滞、室性心动过速[6-7]

癌性胸腔积液导致电解质紊乱，如低血钾、低血钙，会诱发各种心律失常。

2.2　结合文献对本例患者进行分析

2.2.1　本例患者发病机制

本例患者入院后发现单侧大量胸腔积液，完善检查后发现盆腔占位，胸腔积液中可见瘤细胞，可疑肠系膜、大网膜、盆腔淋巴结转移，恶性可能性极大，故本例患者应归属于假性梅格斯综合征，该病定义为恶性卵巢肿瘤伴胸腹腔积液，且肿瘤切除后胸腹腔积液

不一定消失，可伴有恶液质等表现的临床症候群[8]。假性梅格斯综合征的诊断要点为临床辅助检查发现盆腔包块；伴有无法解释的胸腔积液及腹腔积液；卵巢肿瘤同时可能伴有血清肿瘤标记物——CA125 升高。假性梅格斯综合征胸腹腔积液形成机制主要与肿瘤种植或转移、肿瘤分解产物使腹膜受化学刺激而渗出增加、瘤体破裂，瘤内容物进入腹腔、腹腔积液经横膈孔或淋巴进入胸腔、肿瘤消耗低蛋白血症等有关，多为渗出液，部分为血性，部分可发现恶性细胞。及时切除肿物、规范进行放化疗或许能延长患者生存期。

2.2.2 鉴别诊断

假性梅格斯综合征需与梅格斯综合征相鉴别，后者定义为盆腔肿瘤同时合并胸腔积液和（或）腹腔积液，该病的确诊需满足以下 3 个条件：(1)单侧胸腔积液和（或）腹腔积液；(2)盆腔良性占位；(3)切除盆腔良性占位后胸腹腔积液可消失[9]。其中盆腔肿瘤包括纤维瘤、纤维上皮瘤、泡膜细胞瘤、颗粒细胞瘤、硬化性间质瘤等，多发生于中老年女性，其中 40～60 岁居多。胸腔积液可发生于卵巢的同侧或对侧，也可为双侧，但以右侧为主。胸腔积液产生的机制可能为腹腔积液通过横膈淋巴管或横膈上先天裂孔进入胸腔[10-11]。单独右侧胸腔积液较多见的原因可能是右侧膈肌淋巴网比左侧丰富，加之右侧膈肌圆顶位置亦较高，抽吸作用较强，故右侧胸腔积液多见[12]。除胸腔积液外，尚可合并腹腔积液，后者产生的机制可能为低蛋白血症、肿瘤压迫、奇静脉淤血、淋巴管受压等。假性梅格斯综合征的治疗方案相对简单，切除占位后患者胸腔（腹腔）积液可消失，从而改善临床症状。

2.2.3 对本例患者心电图表现与疾病的分析

本例患者心电图异常，表现为窦性心动过速，偶发室性早搏，肢导低电压、ST-T 段压低、T 波双向，V2～6 导联 ST-T 段压低、T 波倒置等，极有可能误诊为心血管疾病。因此，对本例患者心电图与卵巢恶性肿瘤、胸腔积液是否有相关性进行分析：(1)窦性心动过速。右侧大量胸腔积液压迫肺泡→通气障碍→氧合下降→机体缺氧→反射性增快心率→给机体输送更多氧气；胸腔积液压迫窦房结→干扰窦房结电活动→后者发放电频率增加，由此出现心动过速。(2)偶发室性期间收缩。大量积液使胸腔压力增加，影响膈肌运动、膈神经，后者刺激心室肌上左右传导束支或浦肯野纤维网，在这些自律细胞有效不应期诱发动作电位，进而产生室性期间收缩。(3)肢导低电压。心电图为心脏产生的动作电位由金属导联传导至体表形成，当有大量胸腔积液时心脏与体表间阻力增加，电信号减弱；心肌细胞缺氧后膜上离子通道及酶类失活，影响离子交换，进而减少动作电位，传导至体表的电位亦减少，故心电图可表现为振幅降低，即低电压。(4)ST-T 段压低、T 波倒置。尽管查阅了全部相关文献，但未搜索到胸腔积液或癌变与心电图 ST-T 段及 T 波的关系，故由本例患者进行了猜想：ST-T 段与 T 波为心室复极时在体表表现出的图形，在这一时期，K^+ 和 Ca^{2+} 分别由心肌细胞膜上的 Na^+-K^+ 泵、Ca^{2+} 泵、Na^+-Ca^{2+} 交换体转运至细胞内外。当心肌细胞缺氧时泵部分减弱或失活，细胞内堆积 Ca^{2+}、Na^+、细胞外堆积 K^+，心肌细胞无法正常恢复至静息电位，造成复极延迟；另外，较快的心室率，舒张期时间缩短，心肌供血减少，导致 ST-T 段压低、T 波倒置或双向。

综上所述，当遇到复杂疾病时除考虑本科常见疾病外，还需考虑其他系统的罕见病，及时明确诊断及准确制订治疗方案，方可迅速缓解患者临床症状。当遇到女性患者存在盆腔包块并伴有无法解释的大量腹腔积液及胸腔积液时应首先排除假性梅格斯综合征的可能，当然伴有血清 CA125 水平升高时应同时排除子宫平滑肌瘤、盆腔炎性疾病等可能，避免误、误治。

参考文献

[1] SAHA S, ROBERTSON M. Meigs' and Pseudo-Meigs' syndrome[J]. Australas J Ultrasound Med, 2012, 15(1): 29-31.

[2] 姜波，热依汗，刘欣. 42 例胸腔积液患者心电图变化临床分析[J]. 新疆医学，2012(8)：116-117.

[3] 张艳丽. 140 例胸腔积液思者的心电图改变[J]. 医学理论与实践，2002，15(7)：821-822.

[4] 贾巍，王蕊恒，刘晖. 69 例癌性胸腔积液的心电图分析[J]. 实用肿瘤学杂志，2000，14(1)：41-42.

[5] 张正才. 胸腔积液患者的心电图改变[J]. 江苏医药，1997，23(9)：655.

[6] 束国荣，王永年. 左右侧胸腔积液对心电图影响的探讨[J]. 中原医刊，2003，30(16)：6.

[7] 王霖宜. 77 例结核性胸膜炎伴胸腔积液患者的心电图分析[J]. 现代医药卫生，2005，21(15)：2036-2037.

[8] 孙毅. 假性梅格斯综合征病例及文献复习[J]. 中国妇产科临床杂志，2014，15(5)：468-469.

[9] 左志通，凌春华，刘皓. 梅格斯综合征 2 例报告并文献复习[J]. 临床荟萃，2005，20(6)：324-325.

[10] 林霞，张仕玉，陈勇，等. 以胸腔积液为主要症状的麦格斯综合征一例[J]. 实用心脑肺血管病杂志，2012，20(11)：1909.

[11] 王建萍，王彬. 梅格斯综合征 1 例报告并文献复习[J]. 中外医学研究，2012，10(28)：156.

[12] 刘友章，王昌俊，钟洪，等. 胸腔积液，腹水，下腹包块[J]. 现代消化及介入诊疗，2005，10(3)：178-180.

（收稿日期：2021-12-08 修回日期：2022-04-08）