论著·临床研究 doi:10.3969/j.issn.1671-8348.2020.24.023
网络首发 https://kns.cnki.net/kcms/detail/50.1097.R.20201106.1402.003.html(2020-11-09)

1 例布鲁氏菌病脊柱炎^{18}F-FDG PET/CT 影像表现并文献复习*

王金玉[1],彭永军[1],武兆忠[2]
(1.广东省珠海市人民医院/暨南大学附属珠海医院核医学科 519000;
2.广州医科大学附属第二医院核医学科,广州 510260)

[摘要] **目的** 探讨布鲁氏菌病脊柱炎的临床特征及^{18}F-氟脱氧葡萄糖(^{18}F-FDG)正电子发射计算机断层显像(PET/CT)影像表现。**方法** 回顾性分析珠海市人民医院诊治的 1 例布鲁氏菌病脊柱炎患者的临床资料及^{18}F-FDG PET/CT 影像特点,并复习相关文献。**结果** 患者脊柱 CT 表现为 T11 椎体下缘、T12 椎体上缘骨质破坏;MR 表现为 T11、T12 椎体呈 T1WI 呈低信号,T2WI 呈高信号;SPECT 全身骨扫描表现为 T11、T12 椎体呈弥漫性中度放射性浓聚;^{18}F-FDG PET/CT 检查示:T11 椎体下缘、T12 椎体上缘局部骨质破坏伴 FDG 摄取增高,标准摄取值最大值(SUVmax)为 6.4;后经血培养检出:马耳他布鲁氏菌,明确诊断。**结论** 布鲁氏菌脊柱炎临床表现不具特征性,^{18}F-FDG PET/CT 显像表现为 FDG 摄取增高,PET/CT 检查有助于疾病早期诊断。

[关键词] 布鲁杆菌病;脊柱炎;PET/CT
[中图法分类号] R445.5 [文献标识码] A [文章编号] 1671-8348(2020)24-4140-03

^{18}F-FDG PET/CT imaging menifestations in 1 case of brucella spondylitis and literature review*

WANG Jinyu[1],*PENG Yongjun*[1],*WU Zhaozhong*[2]
(1.*Department of Nuclear Medicine*,*Zhuhai Municipal People's Hospital/Affiliated Zhuhai Hospital*,*Jinan University*,*Zhuhai*,*Guangdong* 519000,*China*;2.*Department of Nuclear Medicine*,*Second Affiliated Hospital of Guangzhou Medical University*,*Guangzhou*,*Guangdong* 510260,*China*)

[**Abstract**] **Objective** To investigate the clinical features and ^{18}F-FDG PET/CT manifestations of brucellosis pondylitis. **Methods** The clinical data and ^{18}F-FDG PET/CT imaging characteristics in 1 case of brucellosis spondylitis diagnosed and treated in Zhuhai Municipal People's Hospital were analyzed retrospectively,and the relevant literatures were reviewed. **Results** The spinal CT in this patient manifested by the bone destruction of the lower edge of T11 vertebral body and upper edge of T12 vertebral body;MR revealed the low signal on T1WI and high signal on T2WI in T11 and T12 vertebral bodies;the SPECT whole body bone scan showed the diffuse and moderate radioactive concentration in T11 and T12 vertebral bodies. The ^{18}F-FDG PET/CT examination revealed the FDG uptake increase in the lower edge of T11 vertebral body and upper edge of T12 vertebral body,SUVmax was 6.4. Later brucella was detected by the blood culture and the diagnosis was definite. **Conclusion** The clinical manifestations of brucella spondylitis are not specific. ^{18}F-FDG PET/CT imaging shows FDG uptake increase. The PET/CT examination is helpful for the early diagnosis of the disease.

[**Key words**] Brucellosis;spondylitis;PET/CT

布鲁氏菌病又称波状热,是一种由球杆状的革兰阴性菌引起,常见的人畜共患传染病。人类通过接触被感染的动物或被污染的食物感染。骨关节受累是布鲁氏菌病最常见的并发症,其中布鲁氏菌性脊柱炎由于临床表现多样且无特异性,正确诊断往往困难。本文对珠海市人民医院诊治的 1 例布鲁氏菌病脊柱炎^{18}F-氟脱氧葡萄糖(^{18}F-FDG)正电子发射计算机断层显像(PET/CT)进行分析并文献复习,以提高对该

* **基金项目**:珠海市医学科研基金项目(20181117A010019)。 **作者简介**:王金玉(1978—),主治医师,研究生,主要从事核医学分子影像研究。

病的认识。

1 病例资料

患者，男性，67 岁，因“反复双下肢乏力 4 年余，加重 4 个月余”入院。患者双下肢乏力感，腰背部肌肉酸痛，偶有胸闷，无走路踩棉花感，无精细活动下降。体格检查：T11、T12 双侧椎旁压痛，椎间孔挤压试验(－)，双下肢肌力、肌张力活动正常，双下肢腱反射稍活跃。患者既往无特殊病史。实验室检查(括号内为正常参考值范围)：白细胞计数 5.07(3.50～9.50)×10^9/L，红细胞计数 5.22(4.3～5.8)T/L，血红蛋白 134(130～175)g/L，血小板计数 184(125～250)×10^9/L；D-二聚体 0.31(0～0.55)mg/L，C-反应蛋白 118.6(0～10.0)mg/L，降钙素原 0.14(0～0.05)ng/ml，红细胞沉降率 28(0～15)mm/h，结核抗体(－)，血清肿瘤标志物均正常。脊柱 CT 表现为 T11 椎体下缘、T12 椎体上缘骨质破坏，椎间盘及椎间隙未见异常，椎旁未见软组织密度影，见图 1A；MR 表现为 T11、T12 椎体呈 T1WI 呈低信号(图 1B)，T2WI 呈高信号，受累椎间盘呈长 T1，长 T2 改变(图 1C)。SPECT 全身骨显像表现为 T11、T12 椎体呈弥漫性中度放射性浓聚(图 1D)。

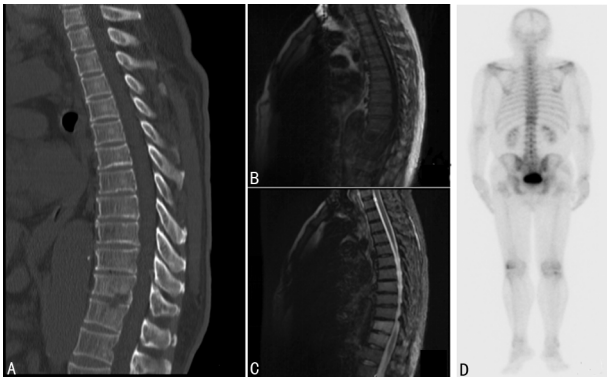

A：CT 表现；B：MR 表现 T11、T12 椎体 T1WI 呈低信号；C：MR 表现 T2WI 呈高信号；D：SPECT 全身骨显像表现。

图 1 患者 CT、MR、SPECT 表现

为进一步评估病情，患者于本院行^{18}F-FDG PET/CT 显像(图 2)，PET/CT 示 T11 椎体下缘、T12 椎体上缘局部骨质破坏，椎间盘及椎间隙未见异常，椎旁未见软组织密度影，T11 椎体后下份及 T12 椎体中上份呈^{18}F-FDG 摄取增高，标准摄取值最大值(SUVmax)为 6.4。经血培养检出：马耳他布鲁氏菌。追问病史，患者有长期饮用鲜羊奶习惯。根据布鲁氏菌病脊柱炎的诊断标准：流行病学史，发病前与畜产品有密切接触史；临床表现为肌肉、关节酸痛，乏力；血培养布鲁氏菌阳性；影像学证实脊柱受累。临床诊断为布鲁氏菌脊柱炎。按照世界卫生组织(WHO)布鲁氏菌病标准治疗方案(多西环素 200 mg/d 和利福平 600～900 mg/d 联用，疗程 6 周)进行抗感染治疗，症状逐渐缓解，出院后门诊随访无感染复发征象。

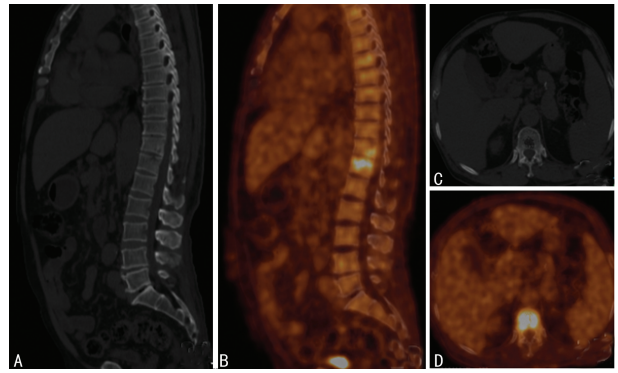

A：矢状位 CT；B：矢状位 PET/CT；C：横断位 CT；D：横断位 PET/CT。

图 2 矢状位和横断位 CT、PET/CT 表现

2 讨 论

布鲁氏菌是一种脂多糖和外膜蛋白为主要抗原的细胞内寄生菌，主要感染宿主靶细胞为巨噬细胞与胎盘滋养层细胞，引起布鲁氏菌病，马尔他布鲁氏菌是最常见的布鲁氏菌种类[1]。人类主要通过消化或呼吸系统感染，也能通过皮肤黏膜接触感染。布鲁菌病在我国主要流行于东北三省、西北、新疆等牧区，但随着人们生活方式及生活水平的改变，肉类及奶制品在人们饮食结构占比的增加，其发病区域也更加广泛。布鲁氏菌病可全身性侵犯人体，人类布鲁氏菌病最常见的临床表现是发热、多汗、肝脾肿大及肌肉骨骼疼痛等[2]。其多样、非特异的临床表现增加了临床诊断难度。对于布鲁氏菌病的诊断，包括体格检查、血清学检查、血培养和 X 射线、CT、MRI 等影像学方法[3]。

骨关节受累是布鲁氏菌病最常见的并发症，10%～85%的患者可发生骨关节受累[4]，通常被视为骶髂关节炎、脊柱炎、骨髓炎、周围关节炎、滑囊炎和腱鞘炎等。脊柱是布鲁氏菌病最常见的感染器官之一，感染率为 2%～54%，其中腰椎最常见[5-6]，主要表现为脊柱炎和/或椎间盘炎。BAGHERI 等[7]研究认为 MRI 可能是诊断和定位布鲁氏菌病相关脊髓布鲁氏菌病或硬膜外脓肿的最佳方法。而且 MRI 也有助于区分化脓性脊柱炎和布鲁氏菌性脊柱炎[8]。

关于布鲁氏菌感染的影像学表现多见于 CT 及 MRI，张长青等[9]研究发现布鲁氏菌性脊柱炎以多见于腰椎受侵，CT 多表现为小囊状溶骨性骨质破坏，MR 影像表现为 T1WI 呈低信号为主，T2WI 呈不均匀高信号。刘长民等[10]报道布鲁氏菌性脊柱炎 MRI 表现为受损椎体不规则异常信号影，T1WI 呈低信号，T2WI 呈高低混杂的高信号。本例患者 CT 表现为 T11 椎体下缘、T12 椎体上缘骨质破坏；MRI 表现为 T11、T12 椎体呈 T1WI 呈低信号，T2WI 呈高信号，与文献[9-10]相符。

亦有学者李艳梅等[11]通过 SPECT/CT 全身骨显像对 28 例布鲁氏菌病脊柱炎研究发现，病变主要表

现为椎体边缘或椎体内局灶性骨质破坏，呈弥漫性中度放射性浓聚，病部位变以腰椎多见。本例患者本院SPECT全身骨显像表现为T11、T12椎体呈弥漫性中度放射性浓聚。这主要是由于该病在亚急性期及慢性期侵犯骨组织，引起骨质破坏，而且其病理损害与增生修复交替进行，所以在全身骨显像表现为病变部位放射性浓聚。

PET/CT集功能与解剖成像于一体，由PET提供病灶详尽的功能与代谢等分子信息，CT提供病灶的精确解剖定位，具有高度灵敏性及精确定位等特点。当疾病处于分子水平变化阶段，病变的形态结构尚未发生改变，PET即可发现病灶，达到早期发现病灶和诊断疾病的目的。本例中病变椎体FDG代谢显像病灶的范围明显大于CT病变范围，充分体现了PET的高灵敏度，从分子水平显示了病变的存在，为临床提供更多诊疗信息。^{18}F-FDG作为一种非特异性显像剂，可以在肿瘤细胞内浓聚，也可以在炎性细胞内浓聚。由于炎性病灶内含有大量巨噬细胞、类上皮细胞、多核巨细胞等，使糖酵解的水平显著增加，^{18}F-FDG在炎性灶内大量摄取，这是^{18}F-FDG PET/CT在炎性病变显像的主要原因。

目前关于布鲁氏菌病脊柱炎的^{18}F-FDG PET/CT的影像学表现多见于个案报道。COBBAERT等[12]报道了一例不典型布鲁氏菌病脊柱炎，PET/CT表现为T7～T8椎间盘前和椎旁软组织肿块，FDG代谢增高，SUVmax为7.05。ALAA等[13]报道了1例布鲁氏菌病脊柱炎，FDG PET/CT显示L3、L4椎体的溶骨性病变伴椎旁软组织肿块影，FDG明显代谢增高。^{18}F-FDG PET/CT显像对于布鲁氏菌病的价值在于全面评价全身脏器累及的范围及治疗后疗效评估。本病例PET/CT显像表现为T11椎体下缘、T12椎体上缘局部骨质破坏，局部FDG摄取增高，提供了布鲁氏菌病全身炎症信息的焦点，排除恶性肿瘤骨转移可能。后根据流行病史、血培养结果、影像学结果及临床表现评估，使最终诊断得以明确。

布鲁氏菌性脊柱炎需与以下疾病鉴别：(1)脊柱结核。脊柱结核病程较长，多伴有午后低热，盗汗等临床症状。^{18}F-FDG PET/CT在脊柱结核的影像中，CT可表现为受累椎体呈溶骨性骨质破坏，其内可见不规则死骨，而且常伴有多个节段的椎旁脓肿，脊柱旁不规则软组织影紧贴在破坏的椎体旁；^{18}F-FDG代谢因其病理类型不同表现不同，在增生性病变，因病灶内含大量炎性细胞，表现为明显^{18}F-FDG浓聚；在干酪样坏死则根据坏死是否彻底表现为无或轻度的^{18}F-FDG浓聚，为临床提供患者机体免疫状态及结核菌毒力的相关信息。(2)化脓性脊柱炎。化脓性脊柱炎多急性发病，伴高热、寒战。^{18}F-FDG PET/CT在化脓性脊柱炎影像中，CT可表现为受累椎体骨松质内骨质破坏，相邻椎间隙狭窄，椎间盘破坏，伴椎旁脓肿，椎旁软组织影与破坏区相连；^{18}F-FDG在破坏骨及椎间盘呈明显放射性浓聚[14]，椎旁脓肿因病灶内增生、坏死程度不一，表现为^{18}F-FDG“浓聚”“稀疏”和“缺损”并存。

综上所述，布鲁氏菌脊柱炎临床不具特征性表现，^{18}F-FDG PET/CT表现为椎体的溶骨性骨质破坏，部分合并椎旁软组织肿块形成，^{18}F-FDG摄取增高。掌握布鲁氏菌脊柱炎的影像学特征，结合相关的辅助检查，如布鲁氏杆菌凝集试验，可早期明确诊断。

参考文献

[1] DEAN A S, CRUMP L, GRETER H. Global burden of human brucellosis: a systematic review of disease frequency[J]. PLos Negl Trop Dis, 2012, 6: e1865.

[2] AHMADINEJAD Z, ABDOLLAHI A, ZIAEE V. Prevalence of positive autoimmune biomarkers in the brucellosis patients[J]. Clin Rheumatol, 2016, 35(10): 2573-2578.

[3] GALINSKA E M, ZAGÓRSKI J. Brucellosis in humans-etiology, diagnostics, clinical forms[J]. Ann Agric Environ Med, 2013, 20(2): 233-238.

[4] ULU-KILIC A, KARAKAS A, ERDEM H. Update on treatment options for spinal brucellosis [J]. Clin Microbiol Infect, 2014, 20(1): 75-82.

[5] SMAILNEJAD G S M, HASANJANI R M R, JANMOHAMMADI N, et al. Outcomes of treatment in 50 cases with spinal brucellosis in Babol, Northern Iran[J]. J Infect Dev Ctries, 2012, 6(9): 654-659.

[6] LIM K B, KWAK Y G, KIM D Y. Back pain secondary to Brucella spondylitis in the lumbar region [J]. Ann Rehabil Med, 2012, 36(2): 282-286.

[7] BAGHERI A B, AHMADI K, CHOKAN N M. The diagnostic value of mri in brucella spondylitis with comparison to clinical and laboratory findings[J]. Acta Inform Med, 2016, 24(1): 107-110.

[8] LI T, LI W, DU Y. Discrimination of pyogenic spondylitis from brucellar spondylitis on MRI [J]. Medicine, 2018, 97(26): e11195.

[9] 张长青，李建金，马建青. 布氏杆菌病性脊柱炎分型及其影像学表现分析[J]. 中国CT和MRI杂志，2016，14(9)：124-126.

[10] 刘长民，张雁. 32例布鲁杆菌性脊柱炎的临床分析[J]. 中华实验和临床感染病杂志，2016，10(5)：632-634.

(下转第4146页)