论著·临床研究 doi:10.3969/j.issn.1671-8348.2018.08.009

同种异体骨环与钛网修复青少年脊柱结核后凸畸形的临床疗效对比分析*

殷 翔,王颖博,刘佰易,刘瑶瑶,刘 鹏,赵建华△
(陆军军医大学大坪医院野战外科研究所脊柱外科,重庆 400042)

[摘要] **目的** 对比分析同种异体骨环与钛网修复青少年脊柱结核后凸畸形的临床疗效。**方法** 选取该院 2012 年 1 月至 2015 年 1 月收治的青少年脊柱结核后凸畸形患者 44 例为研究对象,根据患者的治疗类型将其分为对照组和观察组,每组 22 例。对照组患者给予钛网修复,观察组患者给予同种异体骨环融合修复,术后随访 2～5 年。比较两组患者围术期指标、修复材料与椎骨融合情况、神经功能评分,手术前后 Cobb 角、血沉(ESR)、C 反应蛋白(CRP),术后并发症发生情况。**结果** 两组患者围术期指标比较差异无统计学意义($P>0.05$)。两组患者融合时间、局部疼痛发生率和活动受限发生率比较,差异有统计学意义($P<0.05$),材料松动发生率差异无统计学意义($P>0.05$)。两组患者均未出现 A 级和 B 级脊髓损伤,观察组患者 D 级和 E 级发生率均明显低于对照组,差异有统计学意义($P<0.05$)。术后两组患者 Cobb 角、ESR 及 CRP 比较差异无统计学意义($P>0.05$),且均未发生明显不良反应和术后结核复发。**结论** 同种异体骨环与钛网修复青少年脊柱结核后凸畸形的疗效均满意,同种异体骨环的融合时间较长,早期稳固性较钛网差,早期需要结合支具保护,但患者临床效果更显著,值得在临床治疗中推广应用。

[关键词] 同种异体骨环;钛网;脊柱结核;后凸畸形
[中图法分类号] R687 [文献标识码] A [文章编号] 1671-8348(2018)08-1036-04

Comparative analysis of clinical curative effects of allogeneic bone ring and titanium mesh in repairing adolescent spinal tuberculosis kyphosis*

YIN Xiang, WANG Yinbo, LIU Baiyi, LIU Yaoyao, LIU Peng, ZHAO Jianhua△
(*Department of Spinal Surgery, Daping Hospital, Army Military Medical University, Chongqing* 400042, *China*)

[**Abstract**] **Objective** To compare the clinical curative effect of allogeneic bone ring and titanium mesh in repairing adolescent spinal tuberculosis kyphosis. **Methods** Forty-four cases of kyphosis after adolescent spinal tuberculosis operation in this hospital from January 2012 to January 2015 were selected as the study subjects and divided into the control group and observation group according to the treatment types, 22 cases in each group. The control group was repaired with titanium mesh, while the observation group was given allogeneic bone ring fusion repair. Postoperative follow up lasted for 2－5 years. The perioperative indexes, repair material and vertebral fusion and neurological score, preoperative and postoperative Cobb angle, ESR, CRP and postoperative complications occurrence were compared between the two groups. **Results** There was no statistically significant difference in perioperative indexes between the two groups($P>0.05$). The fusion time, occurrence rate of local pain and motion limitation had statistical differences between the two groups($P<0.05$). The occurrence rate of material loosening had no statistical difference ($P>0.05$). No grade A and B spinal injury appeared in both groups. The incidence rate of grade D and E in the observation group was significantly lower than that in the control group, the difference was statistically significant($P<0.05$). The postoperative Cobb angle, ESR and CRP had no statistical difference between the two groups($P>0.05$), moreover no significant adverse reactions and postoperative tuberculosis recurrence occurred. **Conclusion** Allogeneic bone ring and titanium mesh have satisfactory effect for repairing juvenile spinal tuberculosis kyphosis, allogeneic bone ring fusion time is longer, early stability is worse than the titanium mesh, the brace protection is needed in the early time, but the clinical effect of patients is more significant, which is worthy of being promoted and applied in clinical treatment.

[**Key words**] allogeneic bone ring; titanium mesh; spinal tuberculosis; kyphosis

脊柱结核是结核杆菌侵染脊柱而形成的病变,其发病多为继发性,肺及淋巴等常见部位的结核均能引起脊柱结核的发病[1]。脊柱结核好发于胸腰椎,亦可发生于颈椎和骶椎等其他阶段的椎骨。作为结核的一种,脊柱结核的患者多有发病缓慢、低热盗汗及发病部位冷脓肿等特点[2]。脊柱是人体结构的重要组成部分,其主要作用是肢体结构支撑和保护脊髓,而脊髓作为中枢神经系统的一部分,其完整性是人体运动和感觉功能正常行使的必要保证。脊柱结核往往会导致患者发病部位相应椎体骨质破坏并刺激脊髓,因而患者多因椎体支撑作用丢失而形成脊柱后凸畸形,严重患者的脊髓可直接受到损伤,进而导致患者出现神经功能障碍。近年来不断有研究表明[3-4],青少年脊柱结核的发病率有不断升高的趋势,且青少年脊椎椎体终板软骨存在血管,因而结核感染更容易在不同节段间传播,青少年脊柱结核的治疗成为临床关注的焦点。手术清除病灶是临床治疗脊柱结核的主要手段,但结核破损骨质后患者多有后凸畸形,青少年正处于生长发育期,脊柱畸形不仅会影响

* **基金项目**:国家自然科学基金青年项目(81501883)。 **作者简介**:殷翔(1982－),主治医师,博士,主要从事脊柱外科研究。 △ **通信作者**,E-mail:Jinahuazhao888@sina.com。

患者脊柱的生长发育，更会影响神经功能。有文献报道[5-6]，青少年脊柱结核后凸畸形的修复可使用钛网和同种异体骨环，但关于二者的临床疗效比较的报道较少。笔者就同种异体骨环与钛网修复青少年脊柱结核后凸畸形的临床效果差异进行研究，现报道如下。

1　资料与方法

1.1　一般资料　选取本院 2012 年 1 月至 2015 年 1 月收治的青少年脊柱结核后凸畸形患者 44 例为研究对象。纳入标准[7]：(1)就诊时病历资料记录完整无修改，能准确掌握入院前治疗情况；(2)年龄 5～18 岁；(3)原发病为脊柱结核并造成椎体阶段性缺损；(4)保守治疗无效并伴有神经功能障碍和后凸畸形；(5)对本研究知情，自愿参加并签署知情同意书。排除标准[8]：(1)心肺功能差，未达手术指征；(2)合并严重免疫系统、循环系统疾病或恶性肿瘤；(3)伴有肺结核、艾滋病等传染性疾病。研究对象按照治疗方式分为观察组和对照组，每组 22 例。两组患者在性别、年龄及损伤椎体类型等一般资料比较差异无统计学意义($P>0.05$)，故具可比性，见表 1。本研究经医院伦理委员会批准，患者及家属知情同意并签署知情同意书。

表 1　两组患者一般资料比较

项目	观察组(n=22)	对照组(n=22)	χ^2/t	P
性别[n(%)]				
男	14(63.64)	12(54.55)	0.38	0.54
女	8(36.36)	10(45.45)		
损伤椎体类型[n(%)]				
胸椎	5(22.73)	3(13.64)	0.61	0.43
胸-腰段	8(36.36)	9(40.91)	0.10	0.76
腰椎	9(40.91)	10(45.45)	0.10	0.76
平均年龄($\bar{x}\pm s$，岁)	13.28±1.42	12.76±1.54	1.16	0.25

1.2　方法

1.2.1　手术方式　两组患者术前均取俯卧位，全身麻醉并给予常规气管插管。后侧入路并取后正中切口，充分暴露损伤脊椎上、下 1/3～1/2 个椎板的关节突关节、横突及其周围组织，确定截骨区域并做好标记。椎弓根螺钉进钉点选择上关节突外缘垂线与横突中线交叉点，确定螺钉在椎弓根的位置并各置入椎弓根螺钉 4～6 组，检查螺钉是否牢固并调整固定位置，连接连接杆并利用椎弓根螺钉进行撑开复位。楔形截骨法切除缺损阶段上、下 1/3～1/2 个椎板的脊椎，从椎管压迫明显的一侧将骨折椎横突从基底部截断，并行同侧骨折椎椎板切除。以后凸定点为中心清理硬膜腹侧的瘢痕组织和骨嵴以减少显露脊髓和神经根受压，剪除椎弓根，将截断的横突连同其前方的腰大肌向外侧牵开，显露骨折椎椎体的侧面并测量骨折椎部位椎体连同其上下椎间盘高度。对照组患者根据测量椎间盘高度剪取相应长度的钛网，用自体松质骨进行打压填塞，将钛网安放入前侧。调整钛网位置并使钛网被牢固钳夹于上下椎体之间，再锁定连接杆螺钉，椎板间植骨融合。观察组患者根据测量椎间盘高度选择合适长度的钛钢板已备固定，制备同种异体皮质骨环：骨环供体优先选择健康同年龄段青少年，理想供体不满足的情况下选择 18～40 岁体检无骨坏死和传染性疾病等健康者。参照美国组织库协会(AmericanAsoci-ati0n0fTissueBank，AArB)技术标准，严格控制无菌条件下制备骨环。在骨环的两侧各打微孔 3 个，以利于植入自体松质骨后骨的爬行替代，促进骨融合。在骨环的前侧中心钻有直径 3 mm 的带有机械螺纹的孔，用于操作器械的安放。观察组患者在对照组手术的基础上需保留上下终板，钻透其皮质并用刮匙中央钻孔 2～3 个。无菌操作下取自体髂骨植骨填充骨环髓腔，推入杆固定后植入椎间隙，用准备好的钛钢板固定。术毕病灶处放置利福平粉剂 0.45 g，放置引流，逐层缝合。术后积极治疗肺部感染、深静脉血栓、泌尿系统感染等相关并发症，加强营养支持和对症支持治疗。

1.2.2　观察指标　观察两组患者围术期指标、修复材料与椎骨融合情况、神经功能评分，手术前后 Cobb 角、血沉(ESR)、C 反应蛋白(CRP)，术后并发症发生情况。

1.2.3　疗效标准　患者脊髓功能损伤程度根据 1982 年由美国脊髓损伤协会(ASIA)脊髓损伤神经功能评定标准。A：完全性损害，骶区无任何感觉和运动功能保留；B：不完全性损害，在神经平面以下包括骶段($S_{4\sim5}$)存在感觉功能但无运动功能；C：不完全性损害，在神经平面以下存在运动功能，50%以上关键肌的肌力小于 3 级；D：不完全性损害，在神经平面以下存在运动功能，并且 50%以上关键肌的肌力大于或等于 3 级；E：感觉和运动功能正常。融合节段的 Cobb 角：自融合节段上位椎体上方和下位椎体下方终板分别作一横线，上述两线的垂直线相交时的角度，即为 Cobb 角。

1.3　统计学处理　采用 SPSS23.0 统计软件进行分析。计数资料以率表示，采用 χ^2 检验；计量资料以 $\bar{x}\pm s$ 表示，采用 t 检验，以 $P<0.05$为差异有统计学意义。

2　结　　果

2.1　两组患者围术期指标比较　两组患者住院时间、ICU 停留时间、手术时间、术中出血量比较差异无统计学意义($P>0.05$)，见表 2。

表 2　两组患者围术期指标的比较($\bar{x}\pm s$)

组别	n	住院时间(d)	ICU 停留时间(d)	手术时间(min)	术中出血量(mL)
观察组	22	22.55±2.37	2.12±0.87	130.58±9.07	380.54±32.18
对照组	22	22.68±2.45	2.17±0.91	135.73±9.23	383.27±31.69
t		0.18	0.19	1.87	0.28
P		0.86	0.85	0.07	0.78

2.2　两组患者修复材料与椎骨融合情况比较　两组患者融合时间、局部疼痛发生率和活动受限发生率比较差异有统计学意义($P<0.05$)，材料松动发生率差异无统计学意义($P>0.05$)，见表 3。

表 3　两组患者修复材料与椎骨融合情况比较

组别	n	融合时间($\bar{x}\pm s$，月)	材料松动[n(%)]	局部疼痛[n(%)]	活动受限[n(%)]
观察组	22	9.02±1.17	2(9.09)	1(4.55)	2(9.09)
对照组	22	7.25±1.32	0	6(27.27)	8(36.36)
χ^2/t		4.71	2.10	4.25	4.66
P		0.00	0.15	0.04	0.03

2.3　两组患者术后神经功能评分比较　两组患者均未出现 A

级和 B 级脊髓损伤；观察组患者 D 级和 E 级发生率均明显低于对照组，差异有统计学意义（$P<0.05$），见表 4。

表 4　两组患者术后神经功能评分（ASIS 分级）比较[n(%)]

组别	n	A	B	C	D	E
观察组	22	0	0	0	1(4.55)	5(22.73)
对照组	22	0	0	1(4.55)	6(27.27)	12(54.55)
χ^2				1.02	4.25	4.70
P				0.31	0.04	0.03

2.4　两组患者手术前后 Cobb 角、ESR 及 CRP 比较　手术前两组患者 Cobb 角、ESR 及 CRP 差异均无统计学意义（$P>0.05$）。手术后两组患者 Cobb 角、ESR 及 CRP 均明显低于手术前，差异有统计学意义（$P<0.02$），但两组间比较差异无统计学意义（$P>0.05$），见表 5。

2.5　两组患者术后并发症发生情况比较　两组患者手术均成功修复凹凸畸形后脊椎缺损，仅对照组 1 例患者术后出现浅表感染，抗感染治疗后均成功愈合。两组患者均未出现明显并发症和术后结核复发。

2.6　典型病例　患者，男性，12 岁，T_{10}～L_1，T_{11}、T_{12}、L_1 基本破坏，脊柱后凸 Cobb 角 91°。经过一期后路截骨、同种异体骨环植入椎弓根钉棒系统内固定后患者恢复正常脊椎形态，术后 1 周、6 个月、18 个月入院随访并行 X 线片检查，患者异体骨环融合，见图 1、2。

表 5　两组患者手术前后 Cobb 角、ESR 及 CRP 比较（$\bar{x}\pm s$）

组别	n	Cobb 角(°)		ESR(mm/h)		CRP(mg/L)	
		术前	术后	术前	术后	术前	术后
观察组	22	65.03±2.45	13.03±1.32	51.55±15.61	7.87±2.88	37.38±21.43	5.46±1.53
对照组	22	64.87±2.52	13.58±1.25	50.87±14.92	9.32±3.25	36.45±20.72	5.92±1.63
t		0.21	1.42	0.15	1.57	0.15	0.97
P		0.83	0.16	0.88	0.13	0.88	0.34

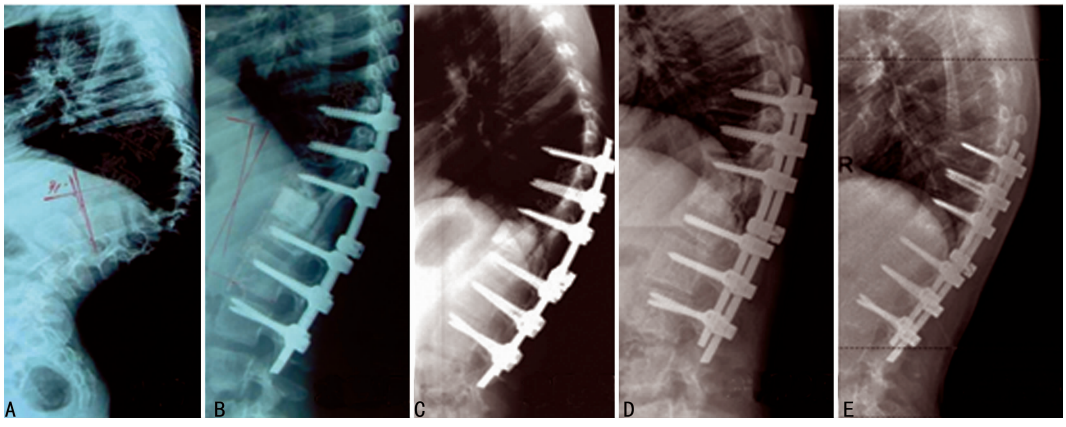

A：术前；B：术后 1 周；C：术后 6 个月；D：术后 18 个月；E：术后 5 年

图 1　同种异体骨环修复青少年脊柱结核患者手术前后 X 线检查

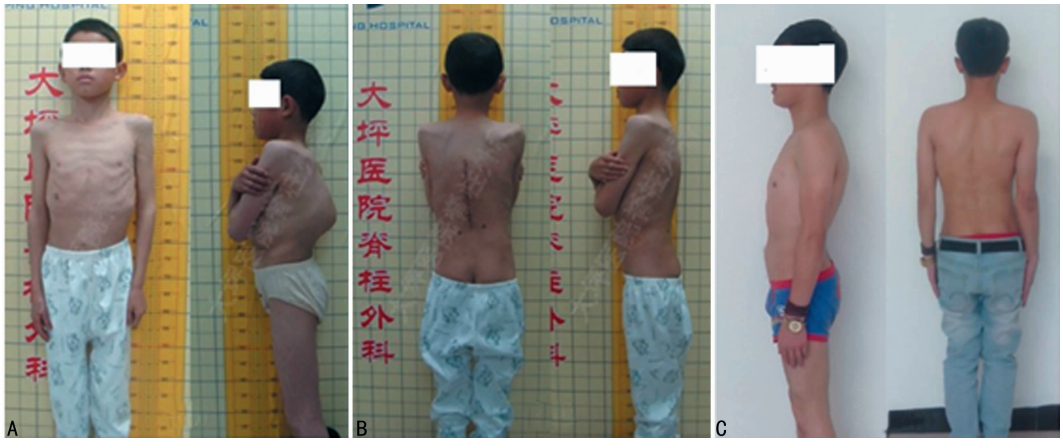

A：术前；B：术后；C：术后 5 年

图 2　同种异体骨环修复青少年脊柱结核患者手术前后外观

3 讨 论

脊柱结核患者由于结核杆菌形成脓肿灶破坏前方椎体，而椎体后方结构继续生长，导致受累椎体楔形变，进而导致患者脊柱后凸畸形，畸形进一步进展后可导致神经功能障碍，严重影响患者的生长发育和生命安全[9]。脊柱结核患者常有[10-12]：(1)大量椎旁或硬膜外脓肿形成并造成明显的椎管占位，脊髓受压后造成不同程度的神经功能障碍；(2)椎体及椎间盘遭到破坏引起脊柱不稳，导致脊柱失去支撑能力并可存在脊柱断裂的危险；(3)严重或进行性加重的后凸畸形。因而，此类患者应及早进行手术矫形治疗，但手术清除脓肿灶后将导致前柱节段性缺损，临床多采用钛网、人工椎体及自体骨等缺损修复材料进行缺损脊柱的节段性重建。青少年脊柱结核患者在脊柱缺损节段性重建过程中又具有其特殊性[13-15]：(1)为防止矫形术后后凸畸形或脊柱其他类型畸形的复发，须同时终止患者前中柱和后柱的生长潜能；(2)钛网及人工椎体等均为金属物体，金属异物在体内存留过久存在致癌风险；(3)青少年处于骨骼生长发育的特殊时期，自体可供骨区有限；(4)供骨的机械支撑性能不可靠，需要更强机械支撑性能的材料满足脊柱的支撑作用；(5)青少年脊柱结核患者处于生长发育期，除了需要关注患者脊柱矫形后的功能恢复问题，也要关注矫形后的美容问题。因此，钛网等常见修复材料在青少年结核患者矫形术中脊柱损伤阶段的重建中均无法满足其特殊性，青少年脊柱结核后凸畸形的修复亟待新的修复材料。

近年来不断有文献报道[16]，同种异体骨环作为一种新的修复材料应用于后凸畸形的修复中能显著提高患者的预后。同种异体骨环是由骨内蛋白多且脂肪含量低的皮质骨制成，经过后期冰冻等处理后既保证了其无菌性，又降低了植入组织的抗原性。在植入后与自体组织的融合过程中骨痂会逐渐对骨环形成包裹，进而减少了排斥反应的发生。且皮质骨的生物力学强度高，能够满足支撑和传导力的功能，达到了金属支架的支撑效果，在有效缓解后纵韧带、黄韧带皱缩对脊髓的压迫的同时能保证脊椎相应部位的生理弧度[17]。本研究制作的同种异体皮质骨环植入术中保留了上、下终板，可使骨环与其接触更完全，且骨环植入能有效提高椎间孔的容量，有助于缓解神经根症状[18]。通过注入自体松质骨入椎间孔可实现在皮质骨支撑的基础上“爬行替代”皮质骨，有利于病变椎间隙高度的维持，增加了椎间融合率，避免了金属支架不被吸收替代的缺点[19]。本研究通过设计对照实验，分别给予观察组患者和对照组患者同种异体骨环和钛网修复，旨在揭示同种异体骨环在青少年脊柱结核后凸畸形的应用效果，为临床治疗提供参考。研究结果显示，两种材料修复术在围术期指标上无显著差异；同种异体骨环植入的患者融合时间要长于钛网修复的患者，但其术后疼痛及神经功能损伤缓解情况等均显著优于钛网，脊柱结核的治愈效果更显著且无明显不良反应，与当前研究报道相符。

综上所述，同种异体骨环修复青少年脊柱结核后凸畸形的临床疗效较钛网修复更明显，即使其融合时间更长且融合过程中因材料松动等导致的矫形丢失发生率增高，但患者的预后更好，值得在临床推广应用。

参考文献

[1] 李虎进. 不同结构性植骨材料在胸腰椎结核治疗中疗效的回顾性对比研究[D]. 重庆：第三军医大学，2015：1706-1709.

[2] DAI L Y，JIANG L S，JIANG S D. Anterior-only stabilization using plating with bone structural autograft versus Titanium mesh cages for two- or three-column thoracolumbar burst fractures：a prospective randomized study [J]. Spine (Phila Pa 1976)，2009，34(14)：1429-1435.

[3] 董昭良，姚晓伟，贾晨光，等. 同种异体髂骨联合钛笼治疗脊柱结核的疗效分析[J]. 中国防痨杂志，2016，38(5)：386-392.

[4] WU C T，LEE S T，CHEN J F，et al. Computer-aided design for three-dimensional Titanium mesh used for repairing skull base bone defect in pediatric neurofibromatosis type 1. A novel approach combining biomodeling and neuronavigation[J]. Pediatr Neuro Surg，2008，44(2)：133-139.

[5] 邱南海，王力，余铭，等. 经椎弓根入路不同植骨材料内固定治疗胸椎结核[J]. 中国组织工程研究，2015，19(52)：8406-8411.

[6] CHANG K W，CHENG C W，CHEN H C，et al. Correction hinge in the compromised cord for severe and rigid angular kyphosis with neurologic deficits[J]. Spine (Phila Pa 1976)，2009，34(10)：1040-1045.

[7] KOROVESSIS P，REPANTIS T，ILIOPOULOS P，et al. Beneficial influence of Titanium mesh cage on infection healing and spinal Reconstruction in hematogenous septic spondylitis：a retrospective analysis of surgical outcome of twenty-five consecutive cases and review of literature[J]. Spine (Phila Pa 1976)，2008，33(21)：E759-767.

[8] 它依尔江·举来提，瓦热斯江·尼牙孜，王浩，等. 一期后路病灶清除植骨融合椎弓根钉固定治疗胸腰椎结核性后凸畸形并截瘫的疗效分析[J]. 中华医学杂志，2016，96(37)：2993-2997.

[9] CHOI Y，CHOI Y，CHOI C S，et al. Diabetes mellitus increases the risk of intrahepatic recurrence of hepatocellular carcinoma after surgical resection[J]. Tumori，2017，103(3)：279-285.

[10] 邓强，帕尔哈提·热西提，张亚楼，等. 胸腰椎结核伴重度后凸畸形：矫形内固定与植骨融合后的脊柱稳定性[J]. 中国组织工程研究，2015，19(53)：8567-8572.

[11] ROCCUZZO M，RAMIERI G，BUNINO M，et al. Autogenous bone graft alone or associated with Titanium mesh for vertical alveolar ridge augmentation：a controlled clinical trial [J]. Clin Oral Implants Res，2007，18(3)：286-294.

[12] 魏庆广. 一期前路同种异体髂骨块与自体髂骨块移植治疗胸腰椎结核临床疗效对比研究[D]. 乌鲁木齐：新疆医科大学，2016：258-262.

[13] FLETCHER N D，HOPKINS J，MCCLUNG A，et al. Residual thoracic hypokyphosis after posterior spinal fusion and instrumentation in adolescent idiopathic scoliosis：risk factors and clinical ramifications [J]. Spine (Phila Pa 1976)，2012，37(3)：200-206.

(下转第 1043 页)

质染成橘红色，更有利于检出。而腺癌多发生于肺段或其远端小支气管，肿瘤组织柔软易出血，常有黏液分泌，血细胞和黏液细胞对取材影响较大，细胞异型性不明显的高分化腺癌，易误诊为增生活跃的腺细胞团，而分化差的腺癌，其腺样乳头状三维立体结构不明显，不利于腺癌的分型诊断，故腺癌的阳性诊断率较低。纤维支气管镜刷检液基细胞学检查与组织病理学分型诊断未达到高度一致，提示低分化的肿瘤、污染的细胞学标本等多因素均可导致刷检液基细胞学分型诊断准确性不高。故考虑多种诊断方法和实验技术联合应用，借助分型诊断抗体，通过免疫细胞化学与刷检液基细胞学相结合，进一步提高肺癌分型诊断的准确性[10-12]，从而达到细胞学检查与组织学样本相似的分型诊断的目的。

本研究发现，周围型肺癌影像学特点表现为起自三级支气管以下，呼吸性细支气管以上的肺癌，由于位置隐蔽导致组织学取材困难，易出现假阴性的结果，部分肿瘤坏死物形成假膜，黏膜充血等因素也影响组织学取材，而液基细胞学一定程度上弥补了这些方面的不足，通过支气管灌洗和刷检的方法取到了癌细胞，为临床下一步治疗提供了依据。

参考文献

[1] SIEGEL R L, MILLER K D, JEMAL A. Cancer statistics, 2015[J]. CA Cancer J Clin, 2015, 65(1): 5-29.

[2] HUMPHREY L L. Lung cancer screening with sputum cytologic examination, chest radiography, and computed tomography: an update for the U. S. Preventive Services Task Force [J]. Ann Intern Med, 2004, 140(9): 740-753.

[3] 朱建勇，曾玉琴，邝军，等. 支气管肺泡灌洗液液基细胞学检查在周围型肺癌诊断中的价值[J]. 临床肺科杂志，2015，20(5)：829-831.

[4] 颜虹，徐勇勇，赵耐青. 医学统计学[M]. 北京：人民卫生出版社，2013：233.

[5] 曹箭，潘秦镜，李中林，等. 纤维支气管镜 ThinPrep 技术刷片细胞病理检查的诊断价值[J]. 中华肿瘤杂志，2006，28(7)：536-538.

[6] SAKR L, ROLL P, PAYAN M J, et al. Cytology-based treatment decision in primary lung cancer: Is it accurate enough? [J]. Lung Cancer, 2012, 75(3): 293-299.

[7] LIAM C K, PANG Y K, POOSPARAJAH S. Diagnostic yield of flexible bronchoscopic procedures in lung cancer patients according to tumour location[J]. Singapore Med J, 2007, 48(7): 625-631.

[8] 刘卫庭，李再清，肖进国. 支气管镜下活检前后吸引对肺癌诊断阳性率的影响[J]. 中国内镜杂志，2015，21(8)：887-889.

[9] 王彬阶，胡丽，崔天盆，等. 不同来源标本细胞病理学联合检查在肺癌诊断中的价值[J]. 检验医学，2016，31(1)：13-16.

[10] 杨艳，潘秦镜，腾茂芳，等. 相关蛋白标记物辅助液基薄层细胞检测纤维支气管镜刷片细胞学肺癌分型诊断的探讨[J]. 中华肿瘤杂志，2008，30(8)：616-619.

[11] 罗巧明，邵少慰，梁少姬. 细胞块辅助支气管刷检液基细胞学在肺癌分型诊断的应用[J]. 诊断病理学杂志，2015，22(11)：665-668.

[12] PROIETTI A, BOLDRINI L, ALÍ G, et al. Histo-cytological diagnostic accuracy in lung cancer[J]. Cytopathology, 2014, 25(6): 404-411.

（收稿日期：2017-10-16　修回日期：2017-12-08）

（上接第 1039 页）

[14] 夏雪，陈有斌，刘东昕. 一期前路病灶清除、钛网植骨内固定联合中药结核丸治疗胸腰椎结核的临床疗效[J]. 内蒙古中医药，2016，35(9)：80-81，89.

[15] LIZIO G, CORINALDESI G, MARCHETTI C. Alveolar ridge Reconstruction with Titanium mesh: a three-dimensional evaluation of factors affecting bone augmentation [J]. Int J Oral Maxillofac Implants, 2014, 29(6): 1354-1363.

[16] BUTURA C C, GALINDO D. Implant placement in alveolar composite defects regenerated with rhBMP-2, anorganic bovine bone, and Titanium mesh: a report of eight reconstructed sites[J]. Int J Oral Maxillofac Implants, 2014, 29(1): e139-146.

[17] 肖骁，王锡阳，罗承科. 脊柱结核的外科治疗进展[J]. 现代实用医学，2016，28(6)：703-704.

[18] RAKHMATIA Y D, AYUKAWA Y, FURUHASHI A, et al. Microcomputed tomographic and histomorphometric analyses of novel Titanium mesh membranes for guided bone regeneration: a study in rat calvarial defects[J]. Int J Oral Maxillofac Implants, 2014, 29(4): 826-835.

[19] HIROTA M, IKEDA T, TABUCHI M, et al. Effects of ultraviolet photofunctionalization on bone augmentation and integration capabilities of Titanium mesh and implants[J]. Int J Oral Maxillofac Implants, 2017, 32(1): 52-62.

（收稿日期：2017-08-22　修回日期：2017-10-29）